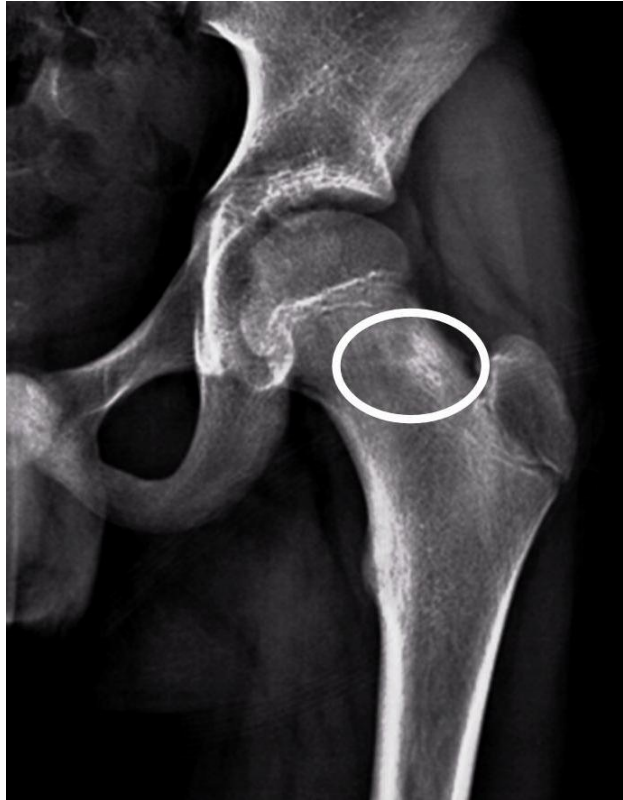

Ragazzo di 13 anni con m. di Crohn e dolore all'anca sinistra. Di cosa si tratta?

Rubrica [A colpo d'occhio](#)



POSSIBILI DIAGNOSI

1. Osteomielite
2. Osteoma osteoide
3. Osteosarcoma
4. Sarcoma di Ewing
5. Cisti ossea

Ragazzo di 13 anni con m. di Crohn e dolore all'anca sinistra. Di cosa si tratta?

DIAGNOSI CORRETTA

Osteoma osteoide

La radiografia mostra un'alterazione osteostrutturale di tipo misto del diametro complessivo di 2.5 cm prevalentemente addensativo e con areola osteorarefattiva di 9 mm nel contesto. Il quadro clinico e radiologico è suggestivo di un osteoma osteoide e ulteriormente confermato dalle immagini TAC (Figure 1 e 2). Il dolore persisteva da alcuni mesi, era prevalentemente notturno e rispondeva bene al trattamento con acido acetilsalicilico. Il trattamento con termoablazione ha portato alla risoluzione. L'associazione con la m. di Crohn è probabilmente casuale e non esistono, a nostra conoscenza, segnalazioni analoghe in letteratura.

Figura 1

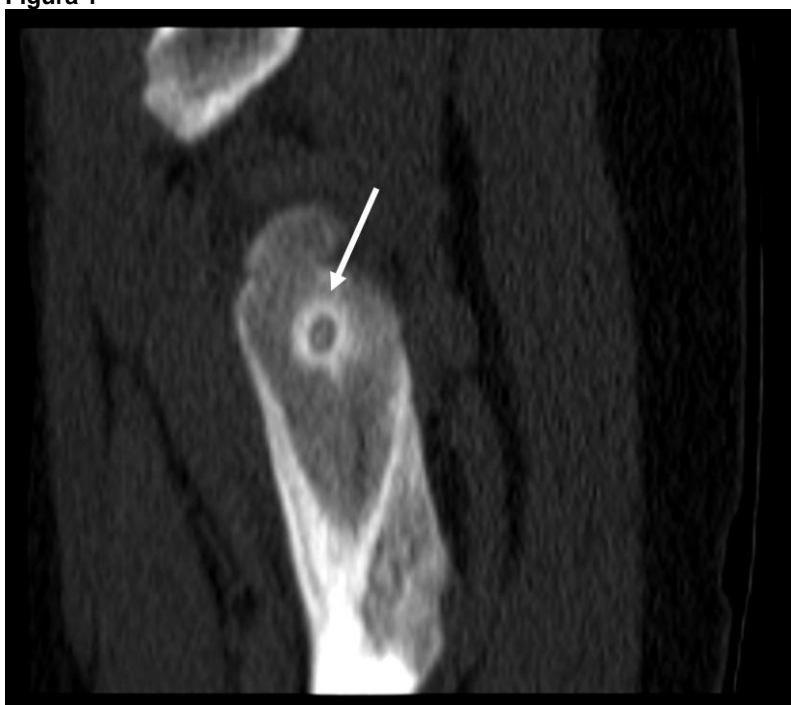


Figura 2

