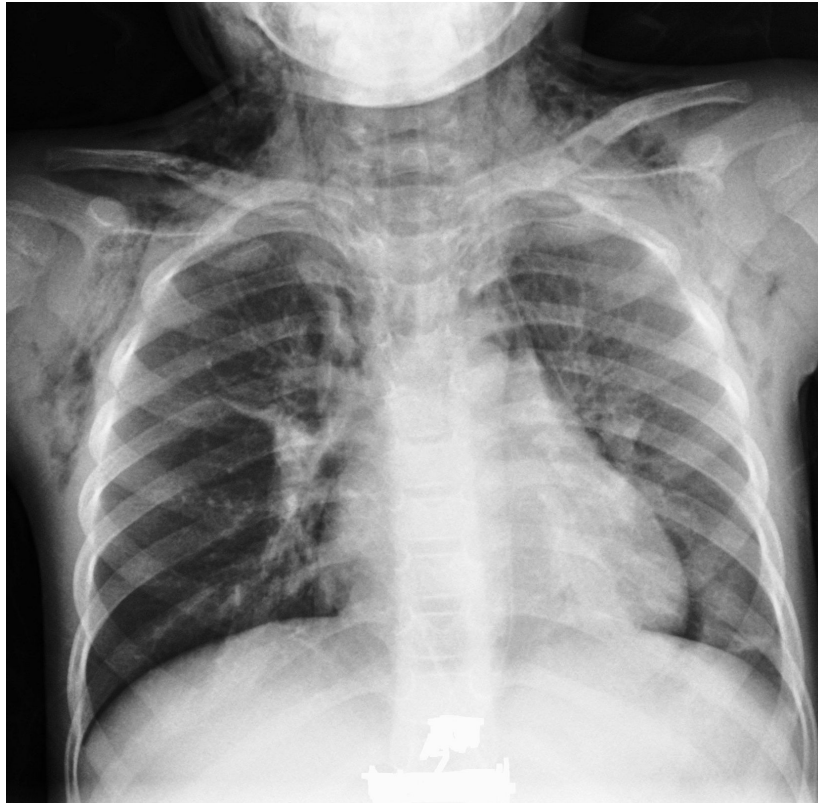


Rx torace in bambina con tosse e febbre. Cosa vedi?

Rubrica [A colpo d'occhio](#)



POSSIBILI DIAGNOSI

1. Pneumotorace
2. Pneumomediastino
3. Enfisema lobare congenito
4. Cisti broncogena
5. Versamento pleurico

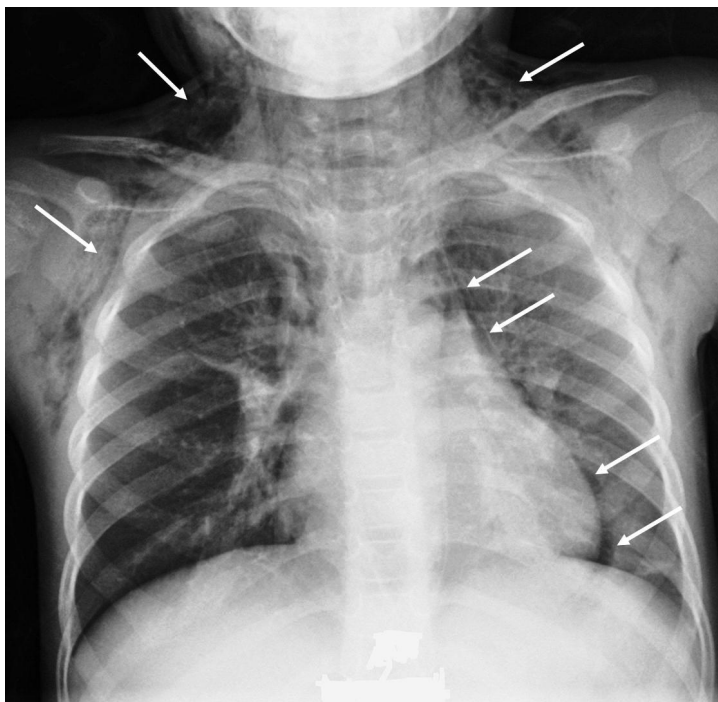
Rx torace in bambina con tosse e febbre. Cosa vedi?

DIAGNOSI CORRETTA

Pneumomediastino

E' visibile una sottile falda di pneumomediastino all'emitorace sinistro con una piccola area addensativa retrocardiaca e un più evidente enfisema sottocutaneo del torace superiore e del collo (Figura). Il pneumomediastino e l'enfisema sottocutaneo sono, generalmente, secondari ad infezioni delle basse vie respiratorie, asma, rottura dell'esofago, inalazione di corpo estraneo e chetoacidosi diabetica, mentre oltre un terzo dei casi restano senza una causa identificabile. Le cause prevalenti sono le infezioni respiratorie nei bambini di età inferiore a 7 anni e l'asma negli adolescenti. Il pneumomediastino è una condizione per lo più benigna, che richiede solo terapia di supporto (riposo, terapia del dolore, ossigeno e monitoraggio clinico) e si risolve spontaneamente nell'arco di pochi giorni. Solo le forme ipertese possono richiedere misure di drenaggio invasivo.

Figura



Bibliografia

1. Tortajada-Girbès M. Ther Adv Respir Dis 2016;10:402-9
2. Lee C. Pediatr Pulmonol 2010;45:869-73.