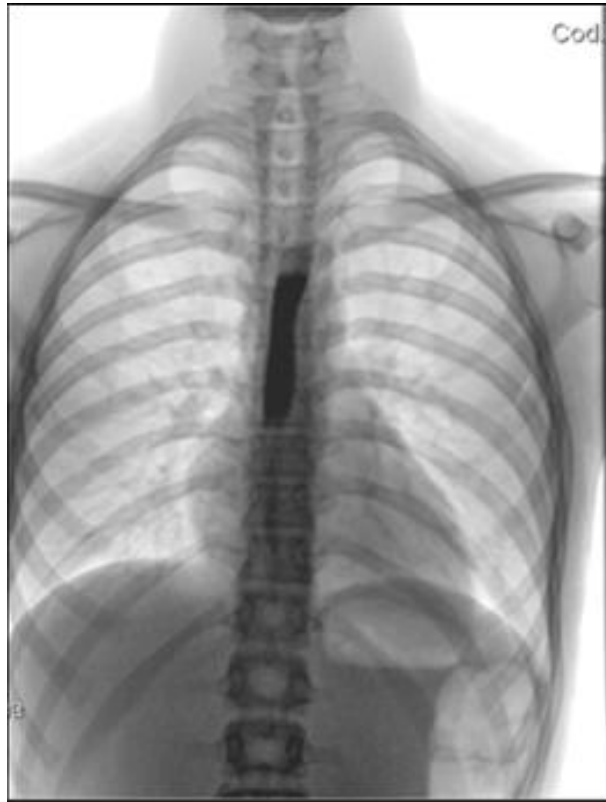


Ragazzo di 15 anni con disfagia e dolore retrosternale. Rx esofago con gastrografin. Di cosa si tratta?

Rubrica *A colpo d'occhio*



POSSIBILI DIAGNOSI

1. Acalasia
2. Arteria lusoria
3. Doppio arco aortico
4. Impatto da bolo alimentare
5. Sclerodermia

Ragazzo di 15 anni con disfagia e dolore retrosternale. Rx esofago con gastrografin. Di cosa si tratta?

DIAGNOSI CORRETTA

Impatto da bolo alimentare (esofagite eosinofila)

L'esofagografia con contrasto fa vedere un ostacolo al transito a carico dell'esofago toracico medio-distale; l'indagine endoscopica evidenzia un impatto da bolo alimentare (**Figura**) che viene sospinto nello stomaco. La mucosa esofagea appare iperemica e friabile e l'EGDS ripetuta dopo poche settimane mostra una mucosa esofagea con anelli concentrici e aspetti di trachealizzazione. Nelle biopsie l'infiltrato eosinofilo è >15 eosinofili/campo. La diagnosi è di esofagite eosinofila.

- Lehman HK, Lam W. Eosinophilic Esophagitis. *Pediatr Clin North Am* 2019;66:955-65
- Cavalli E, Brusaferrò A, Pieri ES, et al. Eosinophilic esophagitis in children: doubts and future perspectives. *J Transl Med* 2019;17:262.

